

Digitale Tomosynthese der Brust

Die digitale Vollfeld-Mammographie bietet gegenüber der Film-Folien-Mammographie viele Vorteile. Da die Projektionsbildgebung jedoch nur zweidimensional ist, wird die Mammographie durch überlappende Gewebestrukturen eingeschränkt. Die digitale Tomosynthese der Brust soll diese Einschränkung aufheben, indem sie Schichtaufnahmen der Brust liefert.

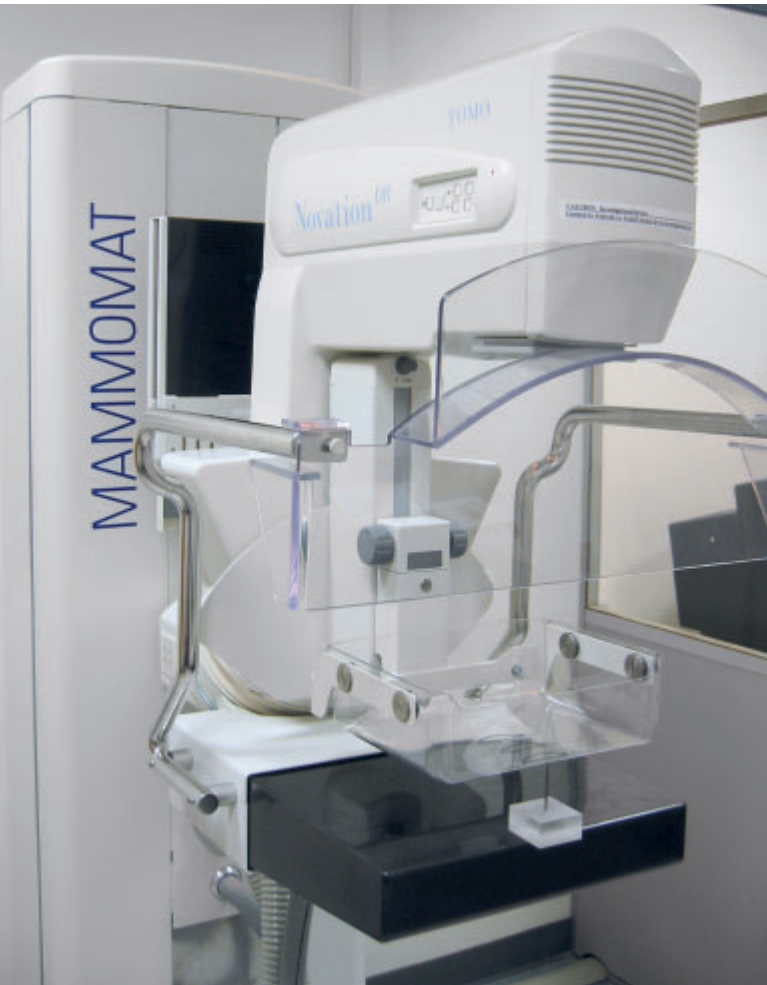Von Dr. Jay Baker, Dr. Joseph Lo, Dr. Axel Hebecker, Dr. Thomas Mertelmeier und Jasmina Orman

Die meisten kommerziellen Systeme für die digitale Vollfeld-Mammographie (FFDM) sind hinsichtlich der physikalischen Bildqualität – gemessen durch die effektive Quantenausnutzung (DQE) – besser als die analogen Systeme. Allerdings hat die ACIN-DMIST-Studie [1] auch gezeigt, dass FFDM im Durchschnitt über das gesamte Patientenkollektiv hinsichtlich der diagnostischen Leistungsfähigkeit nur der konventionellen Mammographie entsprechende Resultate liefert. Die Ergebnisse der Studie zeigen auch, dass die FFDM für bestimmte Populationen statistisch signifikante diagnostische Vorteile gegenüber der konventionellen Mammographie aufweist. Zu diesen Populationen zählen beispielsweise Frauen unter 50 (unabhängig von der Dichte ihres Brustgewebes), Frauen beliebigen Alters mit sehr unterschiedlich dichtem oder extrem dichtem Brustgewebe sowie Frauen vor oder zu Beginn der Menopause. Die wichtigste Einschränkung, der sowohl die konventionelle Mammographie als auch die

FFDM unterliegen, ist nicht das Quanten- oder Detektorrauschen, sondern die Projektion der dreidimensionalen Anatomie auf eine zweidimensionale Bildebene. Deshalb schränken anatomische Strukturen, die einen Tumor überlappen, die Fähigkeit des Radiologen ein, bestimmte Tumoren zu erkennen. Erste Forschungsarbeiten [2, 3, 4, 5] zur digitalen Tomosynthese für die Mammographie versprechen, diese Einschränkungen der Projektionsmammographie zu überwinden. Dafür ist die Aufnahme unterschiedlicher Ansichten der Brust aus verschiedenen Betrachtungswinkeln mit anschließender Rekonstruktion von Schichtbildern in einen 3D-Volumensatz notwendig.

Das Prinzip der digitalen Tomosynthese der Brust

Bei der Brusttomosynthese handelt es sich um eine 3D-Bildgebungstechnologie, die 2D-Projektionsbilder einer kom-



[1] Prototyp für die Tomosynthese, basierend auf dem MAMMOMAT Novation[®]-System von Siemens.

primierten Brust aus mehreren Winkeln während des Schwenkens der Röntgenröhre aufnimmt. Objekte unterschiedlicher Höhe in der Brust werden bei verschiedenen Winkeln unterschiedlich projiziert. Während der anschließenden Rekonstruktion, zum Beispiel durch die Methode der gefilterten Rückprojektion (FBP) [6], werden die Objekte einer gegebenen Höhe durch geeignetes Filtern, Verschieben und Summieren verstärkt. Die Rekonstruktion führt letztlich zu einer Reihe von Schichten der unterschiedlichen Tiefenlagen parallel zur Detektoroberfläche. Die Auflösung innerhalb der einzelnen Schichten wird vorrangig durch die Detektorauf- lösung bestimmt und ist normalerweise wesentlich höher als die Auflösung zwischen den Schichten (Tiefenauflösung). Dies lässt sich auf die unvollständigen 3D-Daten des Objekts zurückführen. Der Scan-Winkel ist eigentlich viel kleiner als er für die vollständige Datenerfassung des Objekts für eine volle 3D-Rekonstruktion erforderlich wäre.

Während der Akquisition wird die Gesamtdosis auf die Einzelansichten aufgeteilt. Die Summierung bei der Rekonstruktion sorgt dafür, dass ein Voxel von etwa derselben Zahl an Röntgenquanten sondiert wird, wie es auch bei der Projektionsmammographie der Fall ist.

Deshalb ist für einen Tomosynthese-Scan etwa dieselbe Dosis wie für eine 2D-Projektionsmammographie erforderlich – unter der Voraussetzung, dass der Bilddetektor nicht übermäßig viel Rauschen erzeugt. Daher ist es wichtig, Detektoren mit hoher DQE bei geringer Exposition einzusetzen. Beim Konzipieren eines Systems für die Brusttomosynthese sollten verschiedene Schlüsselparameter und deren gegenseitige Abhängigkeiten optimiert werden.

- **Winkelbereich:** Die Winkelspannweite bestimmt die Tiefenauf- lösung – je größer die Spannweite, desto höher die Auflösung senkrecht zu den Schichten. Die Schichten können dünner sein, und die Intensität der Out-of-plane-Artefakte nimmt im Allgemeinen ab.
- **Anzahl der Projektionen:** Streifenartefakte, verursacht durch die begrenzte Anzahl von Ansichten, werden kleiner, je mehr Ansichten verwendet werden. Andererseits führt eine Erhöhung der Anzahl der Projektionen bei gleich bleibender Gesamtdosis zu einer geringeren Dosis für jede Ansicht, so dass es in den einzelnen Projektionen zu verstärktem elektronischem Rauschen und damit zu einer Beeinträchtigung der Bildqualität kommen kann. Außerdem verlängert sich durch eine hohe Anzahl gemessener Projektionen die Scan-Dauer – bei gegebenem Detektorauslesezyklus – und damit auch die Zeit, in der die Brust komprimiert wird.
- **Röntgenspektrum:** Um die angewandte Dosis und die Bildqualität zu optimieren, muss eine geeignete radiographische Aufnahmetechnik gefunden werden. Hier scheint die Anoden-Filter-Kombination aus Wolfram/Rhodium (W/Rh) von Vorteil zu sein [7].
- **Rekonstruktionsalgorithmus:** Derzeit werden verschiedene Rekonstruktionsalgorithmen untersucht. Neben iterativen Algorithmen [5] sind besonders analytische Rekonstruktionsverfahren wie die FBP interessant, da diese deutlich weniger Rechenleistung erfordern. Deshalb ist ein geeigneter FBP-Algorithmus für die Brusttomosynthese entwickelt worden [8, 9].

Potenzieller klinischer Nutzen

Die digitale Brusttomosynthese kann möglicherweise die Sensitivität beim Erkennen von Brustkrebs verbessern, da sie zu einer geringeren Überlagerung des Brustgewebes, insbesondere bei dichtem Brustgewebe, führt. Dadurch lässt sich Brustkrebs unter Umständen früher erkennen. Auch die Spezifität könnte durch die digitale Brusttomosynthese deutlich verbessert werden: Wenn 3D-Daten vorliegen, wird eine

dreidimensionale Analyse der Verteilung von Verkalkungen oder die dreidimensionale Analyse von Form, Rändern und Größe der Läsionen vielleicht einfacher. Dies könnte die Wiedereinbestellungsrate von Patientinnen verringern und zu weniger Biopsien führen. Schließlich kann die digitale Brusttomosynthese möglicherweise sogar Mehrfachaufnahmen derselben Brust überflüssig machen.

Der Siemens-Prototyp

Mit dem Tomosynthese-Prototyp [10] möchte Siemens gemeinsam mit klinischen Partnern Erfahrungen sammeln, um eine umfassende Lösung für die 3D-Mammographie anzubieten. Insbesondere geht es darum, den besten Akquisitionsmodus für Tomosynthese-Scans zu ermitteln und Rekonstruktionsalgorithmen zu entwickeln, um die Bildqualität zu optimieren. Ein weiteres Ziel ist, mehr über die klinische Leistung und den Arbeitsablauf der Tomosynthese zu erfahren. Der Prototyp basiert auf einem MAMMOMAT® *Novation*^{DR}-System von Siemens. Das System wurde so modifiziert, dass sich die Röntgenröhre in einem Bogen von bis zu ± 25 Grad um einen Drehpunkt bewegt, der sechs Zentimeter oberhalb der Detektoroberfläche liegt. Das System bietet zwar W/Rh und Molybdän/Molybdän (Mo/Mo) als Anoden-Filter-Kombination an, jedoch werden alle Bilddaten mit dem W/Rh-Röntgenspektrum akquiriert. Die Kombination W/Rh erscheint besonders für die Tomosynthese geeignet, da die Dosis bei einem vollständigen Scan so niedrig gehalten werden kann, dass sie die Dosis von ein oder zwei konventionellen 2D-Mammographien nicht übersteigt. Um eine mechanische Instabilität möglichst zu vermeiden, wird ein Modus mit kontinuierlicher Röhrenbewegung gewählt. Bei einem schrittweisen Aufnahmemodus könnten Vibrationen auftreten.

Das integrierte Tomosynthesystem ist in Abbildung 1 dargestellt.

Der Detektor, der in diesem Prototyp eingesetzt wird, ist ein schneller, direkt konvertierender Flachdetektor auf der Basis amorphen Selens. Die Array-Abmessungen sind 2816 x 3584 bei einem Pixel-Pitch von 85 Mikrometern, das heißt einem aktiven Bereich von 23,9 x 30,5 Zentimetern. Es wird kein Anti-Scatter-Gitter verwendet. Der Detektor hat bei geringer Dosis eine hohe DQE: In sämtlichen Akquisitionsmodi übersteigt die DQE bei niedrigen Ortsfrequenzen den Wert 0,5. Selbst bei geringster Dosis ist das System nur durch das Quantenrauschen limitiert. Es wurden verschiedene Bildakquisitionsmodi in das Systemdesign aufgenommen, um die optimalen Parametereinstellungen für den klinischen Einsatz zu evaluieren. Das Auslesen kann mit und ohne Binning erfolgen, und es stehen mehrere Akquisitionsstrategien zur Verfügung, mit denen der Einfluss von Restbildern (lag) und deren Korrektur untersucht wird. So kann beispielsweise eine sehr langsame Scanzeit von 40 Sekunden bei der Akquisition von 49 unterschiedlichen Ansichten über die gesamten ± 25 Grad eingesetzt werden, um die Bewegungsschärfe des Brennflecks vollständig zu eliminieren. Andere bereits definierte Akquisitionsmodi umfassen 25 Ansichten im Vollauflösungsmodus mit einer Scandauer von 20 Sekunden, und 25 Ansichten im Binning-Modus mit einer Scandauer von 12,5 Sekunden. Tabelle 1 zeigt die unterschiedlichen Akquisitionsmodi, die im aktuellen Prototypensystem implementiert wurden.

Klinische Bildergebnisse

Am Duke Medical Center werden Probanden aus einer Screening-Population oder von Fällen rekrutiert, bei denen

Tabelle 1: Bildakquisitionsmodi des Prototypen

Anzahl der Ansichten	Aufnahmezeit in Sekunden	Aufnahmemodus	Korrektur von Restbildern
49	39,2	Volle Auflösung	Nein
25	40,0	Volle Auflösung	Ja
25	25,0	1 x 2 Binning	Ja
25	20,0	Volle Auflösung	Nein
25	12,5	1 x 2 Binning	Nein
19	15,2	Volle Auflösung	Nein
15	24,0	Volle Auflösung	Ja
11	17,6	Volle Auflösung	Ja

Interview mit Dr. Jay Baker: „Wir können loslegen“

MEDICAL SOLUTIONS: Welche Erfahrungen haben Sie mit dem Siemens-Prototyp des Tomosynthesegeräts gemacht?

BAKER: Es ist faszinierend. Das System funktioniert wirklich so gut, wie wir es uns erhofft hatten. Ich denke, dass wir in der Tomosynthese dort angekommen sind, wo wir mit der Magnetresonanztomographie vor vielleicht 15 Jahren waren. Das System ist einsatzbereit. Zwar ist es noch nicht so gut, wie es einmal sein wird, aber es wäre schade, es nicht so bald wie möglich in der klinischen Praxis einzusetzen und so die Patientenversorgung zu verbessern.



MEDICAL SOLUTIONS: Wo sehen Sie das wichtigste Potenzial der digitalen Tomosynthese im Vergleich zur 2D-Akquisitionsmethode?

BAKER: Ich sehe zwei Hauptanwendungen für die Tomosynthese. In einem ersten Schritt wird sie eingesetzt werden, um Klarheit bei Patientinnen zu gewinnen, in deren 2D-Mammographie unklare Verdichtungen zu erkennen sind. Im zweiten Schritt könnte sie dann sogar die 2D-Mammographie als Standard-Screeningverfahren ersetzen. Bei langfristiger Betrachtung wäre es sogar möglich, die Tomosynthese für bildgeführte Biopsien einzusetzen, da sie robuster als das heutige stereotaktische Verfahren zu sein scheint.

MEDICAL SOLUTIONS: Wo sehen Sie die wichtigsten Herausforderungen für Tomosynthese? Beim Screening oder eher in der Diagnostik?

BAKER: Für mich gibt es zwei oder besser drei Herausforderungen: Die erste ist die Frage, ob wir das gesamte Gewebe sehen können. Um die Strahlenbelastung gering zu halten, hoffen wir, dass wir das gesamte Gewebe in einer mediolateralen Schrägposition (MLO) erfassen können und keine zweite, cranio-caudale (CC) Ausrichtung benötigen. Die zweite Herausforderung ist: Wir sehen zu viel. Insbesondere in dichten Brüsten erkennen wir mehr gutartige Knoten, Zysten und Fibroadenome. Wenn diese in einer konventionellen Mammographie

auftauchen, wird ein Ultraschall gemacht und dann, wenn es sich um eine feste Geschwulst handelt, eine Biopsie durchgeführt. Damit wollen wir feststellen, ob sie gut- oder bösartig ist. Wenn die konventionelle Mammographie durch die Tomosynthese ersetzt würde, müsste einfach bei zu vielen Patientinnen eine Biopsie gemacht werden. Fibroadenome sind auf Tomosynthesebildern als ovale, homogene und gut definierte Strukturen sichtbar. Wenn noch mehr Patientinnen untersucht werden, sagen wir Tausende oder sogar Hunderttausende, kann man möglicherweise mit

Sicherheit zu dem Schluss kommen, dass eine solche ovale, homogene und gut definierte Struktur auf jeden Fall ein Fibroadenom ist und keine weitere Untersuchung notwendig ist. Papillarkarzinome können diese gutartigen Geschwulste imitieren, was aber außerordentlich selten ist. Und das Verzögern der Diagnose eines solchen, oft weniger aggressiven Papillarkarzinoms mag ein akzeptabler Ausgleich zum Nutzen einer erheblich höheren Empfindlichkeit für die häufigeren und aggressiveren Brustkrebsarten sein.

Die dritte Herausforderung sind die Kosten. Mit dem Screening verdient man wegen der geringen Kostenübernahmen kein Geld. Das war schon ein Problem, als die digitale Mammographie aufkam. Viele Zentren sind erst dann auf das digitale Arbeiten umgestiegen, als die gesamte radiologische Abteilung digitalisiert und so auch das letzte Filmgerät abgeschafft wurde.

MEDICAL SOLUTIONS: Ist die computergestützte Erkennung (CAD) ein Muss in der Tomosynthese?

BAKER: Sie wird sehr nützlich sein, aber man kann sich nicht allein auf CAD verlassen. Bei der Tomosynthese müssen wir 20.000 Schichten betrachten, um einen Krebs zu erkennen. CAD kann sehr hilfreich sein, um sich auf die potenziellen Anomalitäten zu konzentrieren, aber man darf es nicht einfach einschalten und sich nur die potenziell anomalen Schichten zeigen lassen.

bereits eine Biopsie angeordnet wurde. Die Einverständniserklärung wird entsprechend der Prüfpläne eingeholt, die vom Institutional Review Board (IRB) genehmigt wurden.

Ein Beispiel ist in Abbildung 2 dargestellt. Die Patientin mit einer komprimierten Brustdicke von sechs Zentimetern hat sich einem Tomosynthesescan jeder Brust unterzogen, der in mediolateraler Schrägposition (MLO) durchgeführt wurde. Als Anoden-Filter-Kombination wurde W/Rh mit 28 Kilovolt-Röhrenspannung verwendet. Laut der experimentellen Aufnahmetabellen für das FFDM-System mit derselben Röhre wurden 133,4 Milliamperekunden (mAs) für insgesamt 49 Projektionen angewandt.

Abbildung 2A zeigt einen Schnitt durch den mittleren Bereich der komprimierten Brust, in dem die Milchkanäle und andere feine Strukturen klar erkennbar sind. Bei der Patientin, die 25 Jahre zuvor eine Biopsie hatte, tritt sehr deutlich ein neues, invasives, duktales Karzinom mit lobulärer Beteiligung hervor. In einer konventionellen Mammographie, wie sie in Abbildung 2B zu sehen ist, könnte dieses Karzinom leicht übersehen werden. Diese Tatsache belegt das große Potenzial der Tomosynthese für die Brustkrebsfrüherkennung. In Abbildung 2C wird eine Schicht nahe an der Oberfläche der Brust gezeigt. Hier sind Blutgefäße und Hautporen zu erkennen.

Ein zweites Beispiel ist in Abbildung 3 dargestellt. Die dichte Brust enthält pleomorph verästelte und lineare Verkalkungen. Der Tomosynthese-Scan, bestehend aus 25 Ansichten der Brust in MLO-Position, zeigt die deutlichen Verkalkungen, die mit einem intraduktalen Karzinom (DCIS) einhergehen.

Schlussfolgerung und Ausblick

Die digitale Tomosynthese der Brust befindet sich noch im Anfangsstadium der Forschung. Prototypen sind vorhanden, und erste klinische Erfahrungen werden gesammelt. Zusammenfassend ist festzuhalten, dass die grundlegenden physikalischen Probleme der Datenakquisition und Bildrekonstruktion bereits gelöst sind, wenn auch noch viele Einzelheiten genauer geklärt werden müssen. Eine Tomosyntheselösung für den klinischen Routineeinsatz muss sich folgenden allgemeinen Herausforderungen stellen:

- Die Projektionsdaten müssen mit einer ausreichenden Zahl von Ansichten und über einen geeigneten Winkelbereich aufgenommen werden.
- Der Detektor sollte auf geringes Rauschen und hohe Bildrate ausgelegt sein.
- Der verwendete Rekonstruktionsalgorithmus muss schnell sein, um einen effizienten Arbeitsablauf überhaupt möglich zu machen.
- Der große Datensatz erfordert eine rasche Bildübertragung, -vorschau und -speicherung. Dabei ist die Tatsache zu

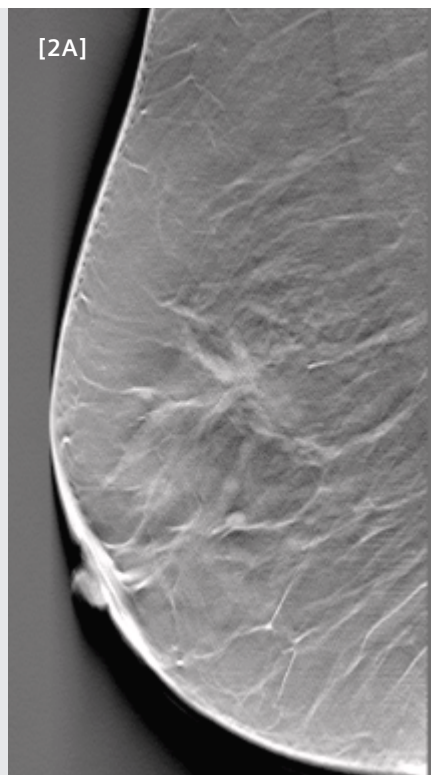
[2A, B + C] Klinische Bilder einer komprimierten Brust in MLO-Position

[A] Rekonstruierte Tomosyntheseschicht durch den mittleren Brustbereich. Die Milchkanäle, andere feine Strukturen und ein invasives, duktales Karzinom mit lobulärer Komponente sind deutlich erkennbar.

[B] Konventionelles Mammogramm;

[C] Rekonstruierte Schicht nahe der Brustoberfläche, Blutgefäße und Hautporen sind erkennbar

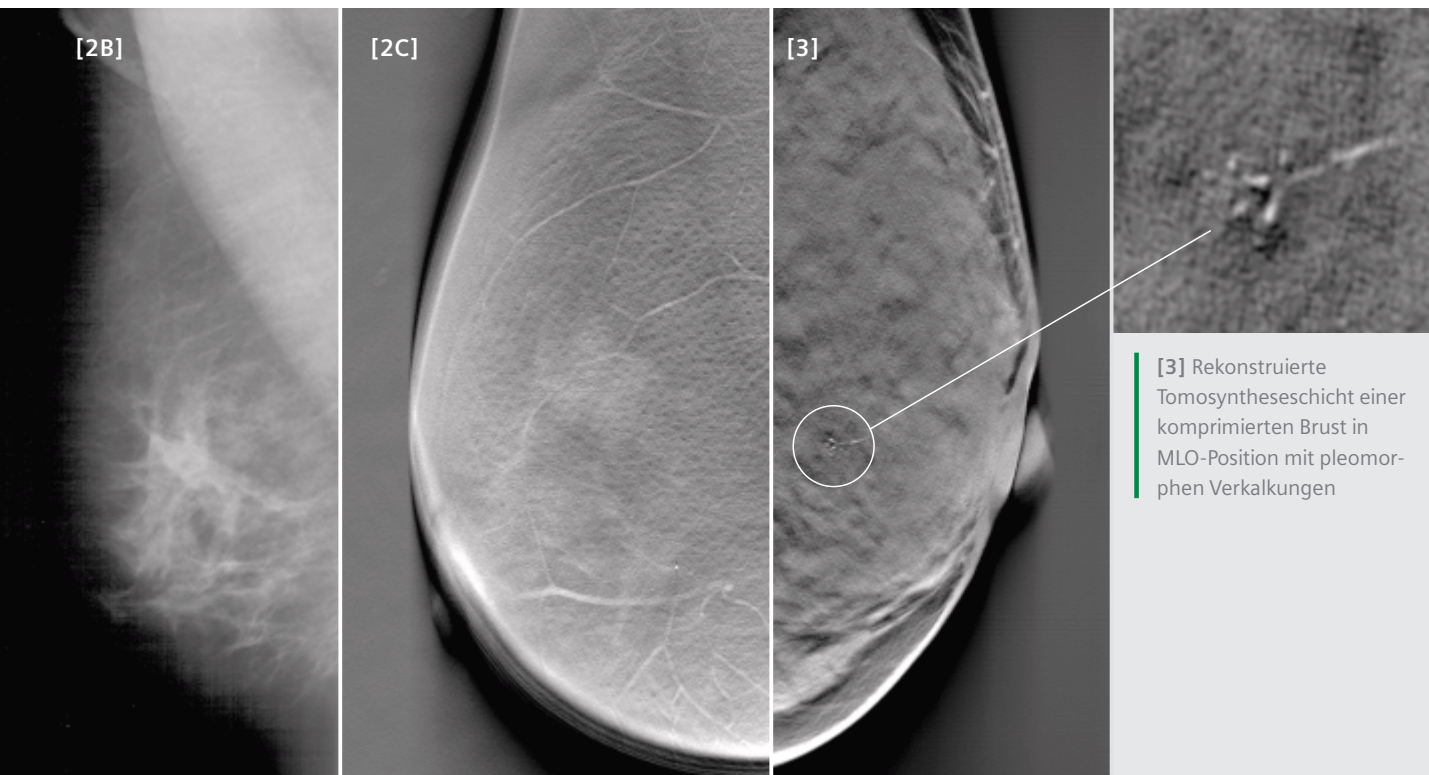
[2A]



berücksichtigen, dass ein einziger Scan etwa ein Gigabyte an Daten produziert (Projektionen und Schichten).

- Eine Form der computergestützten Erkennung (CAD) ist vorstellbar, insbesondere bei Screening-Einsätzen.
- Es müssen spezifische Methoden zur 3D-Qualitätssicherung (Tests, Phantome) entwickelt werden.
- Eine der größten Herausforderungen könnte darin bestehen, eine effiziente Lösung für die Anzeige, das Auswerten und das Archivieren der riesigen Bilddatenmenge zu finden.

Die digitale Brusttomosynthese kann möglicherweise zu einer Revolution in der Mammographie führen, da sie das untrennbar mit der konventionellen 2D-Mammographie verbundene Problem des Überlagerns von Gewebe deutlich verringern kann. Das kann die Sensitivität und Spezifität verbessern sowie zu weniger Wiedereinbestellungen und Biopsien führen bei annähernd gleicher oder sogar einer geringeren Strahlenbelastung wie bei einer normalen Mammographie mit vier Aufnahmen. Es ist zu erwarten, dass die digitale Brusttomosynthese zunächst als diagnostisches Werkzeug eingesetzt werden wird. Wenn die ersten Erfahrungen vorliegen und der diagnostische Nutzen erwiesen ist, kann die digitale Tomosynthese der Brust möglicherweise auch auf das Screening ausgeweitet werden.



[3] Rekonstruierte Tomosyntheseschicht einer komprimierten Brust in MLO-Position mit pleomorphen Verkalkungen

Literatur

- [1] Pisano ED, Gatsonis C, Hendrick E et al. Diagnostic Performance of Digital versus Film Mammography for Breast-Cancer Screening. *N. Engl. J. Med.* 353, 1773-1783, 2005.
- [2] Niklason LT, Christian BT, Niklason LE, et al. Digital tomosynthesis in breast imaging. *Radiology* 205, 399-406, 1997.
- [3] Suryanarayanan S, Karellas A, Vedantham S, et al. Comparison of tomosynthesis methods used with digital mammography. *Academic Radiology* 7, 1085-1097, 2000.
- [4] Suryanarayanan S, Karellas A, Vedantham S, et al. Evaluation of linear and nonlinear tomosynthetic reconstruction methods in digital mammography. *Academic Radiology* 8, 219-224, 2001.
- [5] Wu T, Stewart A, Stanton M, et al. Tomographic mammography using a limited number of low-dose cone-beam projection images. *Medical Physics* 30, 365-380, 2003.
- [6] Dobbins III JT, Godfrey DJ. Digital x-ray tomosynthesis: current state of the art and clinical potential. *Physics in Medicine and Biology* 48, R65-R106, 2003.
- [7] Zhao W, Deych R, Dolazza E. Optimization of Operational Conditions for Direct Digital Mammography Detectors For Digital Tomosynthesis. *Proc. SPIE* 5745, 1272-1281, 2005.
- [8] Mertelmeier T, Orman J, Haerer W, Dudam MK. Optimizing filtered backprojection reconstruction for a breast tomosynthesis prototype device. *Proc. SPIE* 6142, 131-142, 2006.
- [9] Orman J, Mertelmeier T, Haerer W. Adaptation of image quality using various filter setups in the filtered backprojection approach for digital breast tomosynthesis. *Lecture Notes in Computer Science* 4046, Digital Mammography, 8th International Workshop, IWDM 2006, S. M. Astley et al. (eds.), 175-182, Springer-Verlag Berlin Heidelberg, 2006.
- [10] Bissonnette M, Hansroul M, Masson E, Savard S, Cadieux S, Warmoes P, Gravel D, Agopyan J, Polischuk B, Haerer W, Mertelmeier T, Lo JY, Chen Y, Dobbins III JT, Jesneck JL, Singh S. Digital breast tomosynthesis using an amorphous selenium flat panel detector. *Proc. SPIE* 5745, 529-540, 2005.

Autoren: Dr. Jay Baker, Associate Professor für Radiologie, ist Leiter der Abteilung für Brustbildgebung, Dr. Joseph Lo ist Forschungsdozent für Radiologie und Biomedizinische Technik an der Duke University in Durham im US-Bundesstaat North Carolina. Dr. Axel Hebecker, Dr. Thomas Mertelmeier und Jasmina Orman arbeiten für das Geschäftsgebiet Special Systems bei Siemens Medical Solutions in Erlangen.