



# Eine unerwartete Entdeckung

In den 80er Jahren schloss eine intelligente junge Akademikerin am Massachusetts Institute of Technology ihre Doktorarbeit über Diffusions-MRT am Gehirn ab. Zu diesem Zeitpunkt konnte sie noch nicht ahnen, dass Spitzentechnologie ihr eines Tages das Leben retten würde.

Von Diana Smith

„Ich bin Wissenschaftlerin und hatte schon immer großes Interesse an Gesundheit und Technologie“, sagt die Wissenschaftlerin, die anonym bleiben möchte. „Im ersten höheren Fachsemester entwickelte ich ein großes Interesse an der MRT [Magnetresonanztomographie]. Meine Doktorarbeit beschäftigte sich mit MR-Diffusionsbildgebung, und anschließend forschte ich weiter im Bereich der MRT.“ Als passionierte Wissenschaftlerin sammelte sie praktische Erfahrung, und so entstand ein eindrucksvoller internationaler Lebenslauf. Seit 2006 arbeitet sie mit einem führenden Krankenhaus in Asien zusammen, wo sie eine klinische Studie über Brustbildgebung unterstützt. Dabei werden Brust-MRT und Brustdiffusionsbildgebung mit konventionellen Techniken wie Mammographie und Ultraschall verglichen.

## Neue Bildgebungstechniken

Ein Fleck auf einem Mammogramm oder ein anormaler, beim Duschen erfühlter Knoten kann das Leben einer Frau von jetzt auf gleich verändern. Brustkrebs ist die mit Abstand häufigste Krebsart bei

Frauen.<sup>1</sup> Die Zahl der Brustkrebsfälle ist in den letzten Jahren weltweit gestiegen und steigt besonders bei jungen Frauen rasant weiter. Schätzungen der American Cancer Society zufolge gab es 2008 weltweit 1,3 Millionen erkannte Fälle, und fast 500.000 Frauen starben an dieser Krankheit. In den USA wird bei einer von acht Frauen Brustkrebs diagnostiziert. Selbst Männer können an Brustkrebs erkranken, allerdings sehr selten. Neue Bildgebungstechniken unterstützen Ärzte dabei, Tumoren mit größter Genauigkeit und weniger Traumata zu diagnostizieren. Bei jungen Frauen mit dichtem Gewebe ist die Mammographie unter Umständen nicht sehr effektiv, da die Aufnahmen schwerer zu befunden sind. Es ist erwiesen, dass mithilfe der Magnetresonanztomographie Brustkrebs erkannt wird, den man mit der Mammographie nicht gefunden hätte.<sup>2</sup> Zudem hat eine Studie der Scientific Assembly of the

Radiological Society of North America (RSNA) ergeben, dass die Erkennungsrate für nicht-tastbaren invasiven Brustkrebs bei Frauen mit dichtem Brustgewebe um 42 Prozent höher lag, wenn der Mammographie eine Ultraschalluntersuchung folgte.<sup>3</sup>

„Auf einem ganz neuen Level der Technologie“, erklärt die Wissenschaftlerin, „misst Diffusionsbildgebung nun die Wassermobilität, das heißt die Bewegung der Wassermoleküle im Gewebe. Wir überlegten uns, dass diese Technologie sehr empfindlich auf Auffälligkeiten in der Brust reagieren könnte. Sie ist perfekt, wenn Sie bei einer Gruppe von Patientinnen Biopsien als Nachweise haben, da Sie so einen histologischen Vergleich erhalten. Wir können die genaue pathologische Probe mit dem vergleichen, was wir bei der Bildgebung sehen.“

In einer klinischen Studie in Hongkong unterzogen sich 31 Patientinnen mit Verdacht auf eine Brustläsion einer Diffusionsbildgebung und einer dynamischen

<sup>1</sup> <http://www.who.int/cancer/detection/breastcancer/en/>. Letzter Zugriff 4. November 2008

<sup>2</sup> Efficacy of MRI and Mammography for Breast-Cancer Screening in Women with a Familial or Genetic Predisposition. *N Engl J Med*, Vol. 351, No. 5:427-437

<sup>3</sup> Mammographic Density and the Risk and Detection of Breast Cancer. *N Engl J Med*, Vol. 356, No. 5:227-263



Nur durch Zufall wurde der Brustkrebs bei der Wissenschaftlerin entdeckt.

„Die Frauen müssen wissen, worauf sie achten sollen, um die beste diagnostische Untersuchung zu bekommen.“

schen kontrastmittelgestützten MRT-Untersuchung mit einem 3 Tesla Scanner (Siemens MAGNETOM® Trio, A Tim System). Die klinische Forschungsstudie wurde in Asien durchgeführt, da hier zunehmend jüngere Frauen von Brustkrebs betroffen sind. Jüngere Frauen haben eher dichteres Brustgewebe, was zu Schwierigkeiten bei der Befundung durch die Mammographie führt, da beides, gesundes Brustgewebe und Tumorgewebe, in Weiß erscheint. „Das ist so, als wollte man einen Eisbär im Schneesturm finden“, meint die Wissenschaftlerin.

### Eine zufällige Entdeckung

Eine zufällige Entdeckung änderte alles, erinnert sich die Wissenschaftlerin. „Die klinischen Ergebnisse aus der Patientenstudie waren wirklich gut. Aus Neugier ging ich selbst in den Scanner, um die Diffusionstechnik zu testen. Bei der Diffusionsbildgebung wird kein Kontrastmittel benötigt. Es ging schnell und einfach und in fünf Minuten war die Untersuchung beendet. Als ich herauskam, sah ich das

entsetzte Gesicht der Radiologin und wusste, dass etwas nicht stimmte.“ Da die Diffusionstechnik in der Brustbildgebung neu war und bislang nicht zur Routine gehört, empfahl die zuständige Radiologin eine Wiederholung mit einer kompletten Untersuchung und konventionellen Diagnosemethoden. Dazu gehörten eine digitale Mammographie, Ultraschall, kontrastmittelgestützte MRT und Lymphknoten-Mapping.

### Das falsche Schicksal

Mit erst 45 Jahren war die Forscherin eine Patientin mit geringem Risiko ohne familiäre Vorbelastung. Vorhergehende Mammogramme und Ultraschalluntersuchungen waren normal. Sie war Nichtraucherin, schlank und ernährte sich gesund. „Ich war geschockt“, bekennt sie. „Ich konnte es einfach nicht glauben. Ich dachte immer, ich hätte gesund und aktiv gelebt.“

In den darauf folgenden Stunden fuhren ihre Gefühle Achterbahn, nicht zuletzt weil sie gerade tausende von Kilometern von zu Hause und ihren Lieben entfernt war. „Das Schlimmste ist der Moment, in dem man gesagt bekommt, dass man Krebs hat“, erklärt sie. „Man hat das Gefühl, man hätte gerade sein Todesurteil erhalten.“ An diesem Abend führte die zuständige Radiologin, die gleichzeitig eine fürsorgliche Freundin war, die Wissenschaftlerin zum Abendessen aus und „machte so aus einem Abend, den ich wahrscheinlich nach der niederschmetternden Diagnose traurig und alleine verbracht hätte, einen Abend, an dem ich über Freundschaft, mitfühlende Menschen und mein zukünftiges Leben nachdachte.“

### Eine persönliche Entscheidung

Aufgrund ihrer Forschungsarbeiten im Bereich der medizinischen Bildgebung war die Wissenschaftlerin natürlich besser über die bei Brustkrebs verwendeten diagnostischen Werkzeuge und Behandlungsmethoden informiert als die meisten anderen Menschen. Wie die amerikanische Schauspielerin Christina Applegate, die sich im Sommer 2008 im Alter von 36 zu einer Brustentfernung

„Es ist ungeheuer wichtig, gut strukturierte Radiologieabteilungen zu schaffen, die mit Zentren für Frauenheilkunde verbunden sind, damit die Angst und das Leiden derjenigen, die die Diagnose Brustkrebs erhalten haben, gemindert werden.“

entschloss, um der ständigen Angst und den beschwerlichen Untersuchungen alle paar Monate ein Ende zu machen, entschied sich auch die Wissenschaftlerin für eine sofortige Operation.

„Ich kenne Frauen, die eine Tumorentfernung mit anschließender Bestrahlung und Chemotherapie über sich ergehen ließen, und dann kam der Krebs doch zurück“, erklärt sie. „Jede Frau ist anders. Ich habe meine persönliche Entscheidung getroffen, eine Mastektomie durchführen zu lassen – um Gewissheit zu haben und das Risiko eines Rückfalls auf fast Null zu reduzieren.“

### Genesung

„Die ersten Wochen waren sehr hart“, erinnert sich die Wissenschaftlerin. „Ich war noch nie zuvor operiert worden und natürlich kann man nicht baden oder sich alleine anziehen. Man ist abhängig von jemandem, der einem hilft.“

Und sie fügt hinzu: „Auf gewisse Weise hatte ich Glück, dass es [die Entdeckung des Krebses] an einem Ort passierte, an dem ich die Ärzte kannte. Auch wenn ich zu diesem Zeitpunkt weit weg von zu Hause war, so war ich wenigstens in einem bekannten Krankenhaus, das über modernste Geräte verfügt. Ich stellte fest, dass das Krankenhaus gut organisiert ist und sich die Gynäkologie und die Radiologie unter einem Dach befanden. Alles war bequem im gleichen Gebäude untergebracht und alle Untersuchungen konnten innerhalb der ersten 48 Stunden nach der Diagnose durchgeführt werden. Ich weiß, dass viele Frauen weniger Glück haben, zu verschiedenen Orten geschickt werden und Wochen warten müssen, bis alle Tests durchgeführt sind. Diese War-

tere kann belastend sein. Einige Häuser sind noch nicht in der Lage, den von einer solchen Diagnose betroffenen Menschen einen durchorganisierten Ablauf zu bieten. Entweder hat ein Krankenhaus nicht die richtigen Bildgebungssysteme oder nicht die neueste Software. Eine Patientin kann auf dem Weg zu zahlreichen Tests leicht im medizinischen Irrgarten verloren gehen und unzählige, quälende Stunden damit verbringen, auf die Ergebnisse zu warten.

Es ist ungeheuer wichtig, gut strukturierte Radiologieabteilungen zu schaffen, die mit Zentren für Frauenheilkunde verbunden sind, damit die Angst und das Leiden derjenigen, die die Diagnose Brustkrebs erhalten haben, gemindert werden.“

### Andere informieren

Auch heute noch berät die Wissenschaftlerin andere Betroffene und nutzt ihre Erfahrung, um sich für sie einzusetzen und mit ihnen über die Krankheit und die für die Diagnose und Behandlung verwendeten Bildgebungsverfahren zu sprechen.

„Ich habe durch diese Erfahrung viel gelernt. Heute kläre ich Frauen über Früherkennung auf, und wie diese Leben rettet. Außerdem ist es wichtig, über die Möglichkeiten, die man bei der Erkennung und Behandlung hat, Bescheid zu wissen“, betont sie.

„Die meisten Menschen kennen jemanden, der Brustkrebs hat. Die meisten Menschen haben schon von Mammographie und Ultraschalluntersuchung der Brust gehört. Und einige wissen, dass es Brust-MRT gibt, aber sie kennen keine genauen Einzelheiten – zum Beispiel, ob

ihr Krankenhaus den modernsten Scanner mit der neuesten Software besitzt oder dort ein zehn Jahre alter Scanner verwendet wird, der nicht über die beste Auflösung oder die gleichen Funktionen verfügt wie die neueren Geräte. Die Frauen müssen wissen, worauf sie achten sollen und welche Fragen sie ihren Gesundheitsdienstleistern stellen müssen, um die beste diagnostische Untersuchung zu bekommen. Patientinnen, die gut informiert sind, haben die besten Überlebenschancen und können ein langes und gesundes Leben führen.“

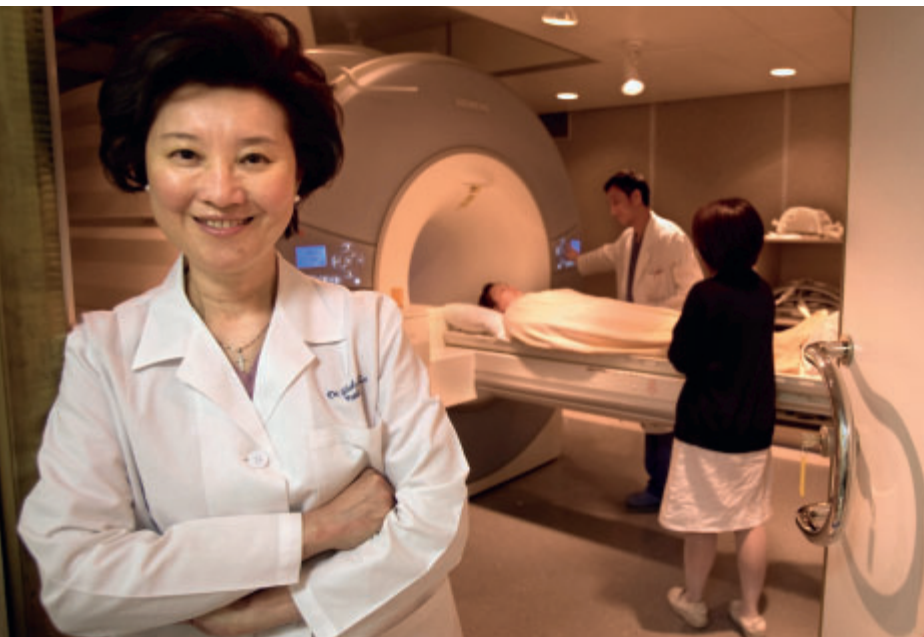### Weg der Erleuchtung

„Inzwischen habe ich meine früheren Aktivitäten alle wieder aufgenommen und fühle mich besser als vorher“, erklärt die Wissenschaftlerin. „Wenn Sie eine Erfahrung wie diese durchleben, dann erkennen Sie, wem Sie wirklich wichtig sind und wer Sie so liebt, wie Sie sind. Jetzt empfinde ich gegenüber den Menschen, die trotz Arbeitsbelastung und Zeitdruck liebenswürdig sind, eine viel höhere Wertschätzung. Insbesondere erinnere ich mich da an eine Nachtschwester und ihre freundlichen, ermunternden Worte, als sie um Mitternacht zu mir kam, um eine Infusion zu legen. Wenn Sie in einem Krankenhausbett liegen, dann haben Sie viel Zeit zum Nachdenken, Grübeln und Fühlen.“

Sie schließt mit den Worten: „Durch diese Erfahrung habe ich das Leben viel mehr schätzen gelernt. Ich bin dankbar, dass die frühe Erkennung dazu beigetragen hat, mein Leben zu retten, und ich bin an der Erleuchtung und den Reflexionen, die ich im Laufe dieser unerwarteten Reise hatte, gewachsen.“

## Eine weltweite Herausforderung

Unterschiedlichste bildgebende Verfahren und hochentwickelte, integrierte Technologien eröffnen neue Dimensionen für die Behandlung von Brustkrebspatientinnen. Für einen umfassenden Überblick hat *Medical Solutions* drei Experten für bildgebende Verfahren aus unterschiedlichen Teilen der Welt interviewt:



**Dr. Gladys Lo**, Chefradiologin, Abteilung für Diagnostische und Interventionelle Radiologie, Hong Kong Sanatorium and Hospital, Hongkong, China

**Dr. John F. Nelson**, Medizinischer Direktor, Battlefield Imaging, Battlefield Auxiliary Breast Center, Ringgold, Georgia, USA

**Dr. Karsten Ridder**, Medizinisches Versorgungszentrum Professor Dr. Uhlenbrock und Partner, Brustdiagnosezentrum, St.-Josefs-Hospital, Dortmund-Hörde, Deutschland

**Danke, dass Sie sich Zeit nehmen, über viele Zeitzonen hinweg mit uns zu sprechen. Sie alle bieten modernste Brustkrebsversorgung mit integrierten Bildgebungssystemen von Siemens an, die den klinischen, operationellen und finanziellen Workflow verbessern. Lassen Sie uns darüber reden, wie sich Diagnose und Behandlung von Brustkrebs verändert haben, seit Sie in diesem Gebiet tätig sind.**

NELSON: Ich praktiziere nun seit etwa 20 Jahren und habe in dieser Zeit so einige Veränderungen erlebt. Wie wir wissen, gab es in technologischer Hinsicht beim



Mammographie-Screening riesige Fortschritte allein bei der Erkennung und Erfassung von Läsionen. In den vergangenen Jahren haben die meisten von uns in den USA und in vielen anderen Ländern wahrscheinlich auf digitale Mammographie umgestellt. Ich glaube, wohl jeder, der in diesem Fach arbeitet, wäre mit mir einer Meinung, dass die Screenings Leben gerettet haben. Das hat meine Art zu arbeiten entscheidend geändert. Darüber hinaus haben sich natürlich die Modalitäten zur Einschätzung von Patientinnen, bei denen Brustkrebs vermutet wird, vervielfacht. Ultraschalluntersuchungen werden nicht mehr nur gelegentlich, sondern ständig durchgeführt. Außer-

dem haben fortschrittliche Technologien wie die Brust-MRT [Magnetresonanztomographie] meine Arbeit als Diagnostiker revolutioniert.

RIDDER: Die Bedeutung des Wechsels von der analogen zur digitalen Mammographie ist vergleichbar mit der Bedeutung der Erfindung des Gummis für das Rad. Die digitale Mammographie ist schneller und präziser als vorher, insbesondere in Bezug auf den Workflow. CAD [Computer-Aided Diagnosis] hilft sehr, die Arbeitslast in einem Mammographiezentrum wie dem unseren zu bewältigen. Aber das ist nur einer der Vorteile. Darüber hinaus unterstützen die digitalen Systeme den Radiologen und den Chirurgen bei der Kommunikation mit dem Pathologen.

LO: Die Häufigkeit von Brustkrebs in Hongkong ist angestiegen, die Krankheit tritt inzwischen bei einer von 23 Frauen auf – und die digitale Mammographie ist fantastisch, weil chinesische Frauen sehr dichtes Brustgewebe haben. Die moderne digitale Mammographie hilft wirklich sehr dabei, durch das Brustgewebe hindurch zu sehen und Mikroverkalkungen aufzuspüren.

#### **Wie können Ultraschall oder andere Verfahren die Möglichkeiten der Krebserkennung verbessern?**

LO: Wegen des dichten Brustgewebes, das Frauen hier haben, waren Ultraschalluntersuchungen in Hongkong schon immer beliebt. Wir haben sie immer als nützliche Ergänzung zur Mammographie gesehen. Natürlich halte ich die MRT für bahnbrechend. Genau wie Dr. Ridder verfolgen auch wir in unserem Krankenhaus einen interdisziplinären Ansatz. Wir stehen in engem Kontakt zu den Chirurgen, Pathologen, Strahlentherapeuten und Onkologen.

#### **Warum ist es so wichtig, neue Technologien frühzeitig einzusetzen? Welches sind die Vorteile für die Patientinnen? Und für das Krankenhaus?**

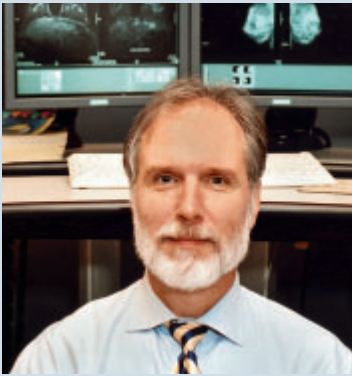
RIDDER: Hier in Dortmund, wo wir unsere Praxis haben, befinden wir uns in einem Einzugsgebiet mit 1,5 Millionen Einwohnern. Wir sind Teil des Radiologischen Instituts des Krankenhauses und unter-

liegen dem Druck am freien Markt. Es steht den Frauen frei zu entscheiden, in welchem Institut sie sich untersuchen lassen möchten. Mit einer besseren Technologie haben wir einen Wettbewerbsvorteil, und gleichzeitig sind die neuen Techniken besser für die Patientinnen. Mit unseren hochentwickelten Radiologiegeräten erreichen wir die größtmögliche Sensitivität und Spezifität. Die Mammographie macht nur einen Teil all der elementaren Dinge aus, die wir zusammen mit anderen Modalitäten anbieten müssen.

LO: Unser Krankenhaus ist ein privates Krankenhaus und wir sind wirklich stolz darauf, die besten Geräte zu haben. Wir verfügen über einen 3 Tesla MRT für Brustuntersuchungen und führen damit spezielle Sequenzen, genannt Diffusion, durch, um Brustgewebe zu betrachten. Damit haben wir schon sehr gute erste Ergebnisse erzielt, die in diesem Jahr im JCAT [*Journal of Computer Assisted Tomography*] veröffentlicht werden und schon im Mai letzten Jahres auf der ISMRM [International Society for Magnetic Resonance in Medicine] in Toronto vorgestellt wurden.

#### **Im Rahmen der Diffusions-Studie betreuten Sie einen ganz besonderen Fall. Können Sie uns etwas darüber erzählen?**

LO: Eine meiner Patientinnen ist Wissenschaftlerin und weiß daher über unsere Arbeit Bescheid. Sie hatte zuvor schon eine Standard-Mammographie durchführen lassen, die aber keine Diagnose ergab, da ihr Brustgewebe sehr dicht ist. Daher beschlossen wir, eine Diffusions-MRT durchzuführen, weil damit weder ionisierende Strahlung noch eine Injektion verbunden ist und man sie sehr schnell hinter sich bringen kann. Allerdings wies die Diffusions-Studie unerwartet auf abnormale Strukturen hin. Darauf folgte nun natürlich eine Kontrast-MRT, und an der Stelle, an der man die Auffälligkeit bei der Diffusion gesehen hatte, befand sich tatsächlich eine bilobuläre, deutlich abgegrenzte Geschwulst mit einer Signalintensitätskurve des Typs drei – wie bei einem Befund für eine Läsion der Kategorie BI-RADS [Breast



„Es gibt noch viele Werkzeuge, die wir dafür nutzen können, unsere aktuellen diagnostischen Fähigkeiten noch weiter zu verbessern.“

Dr. John F. Nelson, Medizinischer Direktor, Battlefield Imaging, Battlefield Auxiliary Breast Center, Ringgold, Georgia, USA

Imaging Reporting and Data System]<sup>1</sup> fünf – die sich als DCIS [ductal carcinoma in situ] erwies. Nach der MRT schlug ich zusätzlich eine Ultraschalluntersuchung vor, auch dort sahen wir die Läsion. Ich überredete die Patientin außerdem zu einer weiteren Mammographie, da ich befürchtete, dass sie einen Bereich mit einem DCIS haben könnte, der nur mit Mikroverkalkungen zu sehen ist. Ein gewisser Anteil der DCIS-Fälle, die Mikroverkalkungen zeigen, können weder durch MRT noch durch Ultraschall sichtbar gemacht werden. Ihr Tumor lag zwar tatsächlich bei acht Uhr, aber in der Mammographie war zusätzlich bei zehn Uhr ein verdächtiger Bereich zu sehen, der Mikroverkalkungen erhielt. NELSON: War der MRT-Befund auch negativ?

LO: Nein, das war er nicht. Es handelte sich um eine unregelmäßig begrenzte Geschwulst mit einer Kurve des Typs eins. Daher war der Befund nicht eindeutig. Die Läsion bei zehn Uhr, die man in der

Mammographie sah, ähnelte einer BI-RADS-vier-Läsion, während die Läsion bei acht Uhr, die in der Mammographie nicht erkennbar war, der Kategorie BI-RADS fünf entsprach.

**Wie verwenden Sie andere Methoden der molekularen Medizin wie PET-CT [Positronen-Emissions-Tomographie/ Computertomographie], SPECT-CT [Single-Photon-Emissions-Computertomographie] oder Biomarker?**

NELSON: In unserer Einrichtung haben wir die PET-CT für Frauen mit Verdacht auf extensive Erkrankung reserviert. Für die meisten unserer Frauen mit lokal fortgeschrittener Erkrankung verwenden wir die Brust-MRT, und ich bin sicher, dass die beiden anderen Ärzte das genau so handhaben. Wir haben in unserer Einrichtung sogar mit den Bruce-Porter-Techniken<sup>2</sup> experimentiert, aber inzwischen verwenden wir viel öfter die Ganzkörper-MRT für das Staging und die MRT von Brustkorb und Abdomen zum

<sup>2</sup> Vgl. zum Beispiel Beatty, J., Porter, B: Contrast-enhanced breast magnetic resonance imaging: the surgical perspective. Am J Surg 193; 5:600-605  
Smith J.P., Hanson J., Dawson J., Porter B., Tickman R.J.: emerging technologies in surgical planning for breast cancer. Am J Surg 184; 4:377-9

Screening in Verbindung mit unserer Brust-MRT.

RIDDER: Die PET-CT ist auch für andere Krebsarten wie Eierstockkrebs oder Lymphknotenkrebs vielversprechend. Außerdem verwenden wir die Technologie auch für extensiven Brustkrebs und für das Staging.

**Wie beeinflusst die Strategie der integrierten Diagnostik Ihre Patientinnen und den Erfolg Ihrer Einrichtung?**

LO: Patientinnen, die plötzlich erfahren, dass eine Auffälligkeit vorliegt, möchten natürlich sofort das Ausmaß und die Art der Auffälligkeit erfahren. Wenn Sie diese Patientinnen zu allen möglichen verschiedenen Stellen schicken und sie dann auch noch warten müssen, bedeutet das für sie unendlich viel Stress. Wir schätzen uns glücklich, dass wir alles, einschließlich des Krankenhauses, unter einem Dach haben.

NELSON: Das ist auch der Grund, warum unsere Einrichtung gebaut wurde. Wir sind in einem Brustzentrum und daher stehen uns alle Modalitäten einschließlich der Brust-MRT zu Verfügung. Wir bieten unsere Dienste sogar am Samstag Vormittag an. Außerdem befinden wir uns in einem äußerst wettbewerbsintensiven Umfeld. Wir sind sehr motiviert in unserem Zentrum und möchten unsere Patientinnen sozusagen in die Mitte des Rades stellen, von dem dann alle Speichen ausgehen, so dass sich die Patientin selbst nicht bewegen muss. Wir sehen es als unsere Aufgabe, alle Dienstleistungen anzubieten, die im Zusammenhang mit der Beurteilung von Brustkrebs stehen. RIDDER: Ich denke, meine Kollegen sind mit mir einer Meinung, dass wir alle wenig Zeit haben und der Druck enorm ist. Außerdem sollten die Patientinnen ihre Ergebnisse innerhalb kurzer Zeit erhalten.

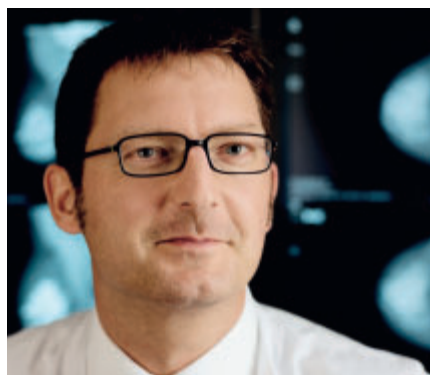**Warum haben Sie sich für Frauenkrankheiten und Brustkrebs als Fachgebiet entschieden?**

RIDDER: Angesichts all der neuen Technologien, die in den letzten 20 Jahren entwickelt wurden und noch entwickelt werden, halte ich dieses Fach ehrlich gesagt für eines der spannendsten

Gebiete der Radiologie. Es ist wohl nur noch vergleichbar mit der Herz-MRT oder Mehrschicht-Computertomographie. NELSON: Für mich war es Berufung. Noch während meines Studiums erhielt meine Schwester die Diagnose Brustkrebs. Sie hatte zwei Kinder. Ich sah, wie der Brustkrebs die Patientinnen, ihre Freunde und Familien beeinträchtigt und das Leben für alle Beteiligten ändert. Und als ich dann mein Fachgebiet wählen musste, lag das natürlich nahe.

#### Und warum haben Sie für Ihre Arbeit Siemens-Geräte gewählt?

NELSON: Battlefield Imaging war ein brandneues Zentrum, das vor fünf Jahren neben all unseren anderen medizinischen Einrichtungen aus dem Boden gestampft wurde. In unserem Zentrum wollten wir




„Mit der besseren Technologie haben wir einen Wettbewerbsvorteil.“

Dr. Karsten Ridder,  
Medizinisches Versorgungszentrum  
Professor Dr. Uhlenbrock und  
Partner, Brustdiagnosezentrum,  
St.-Josefs-Hospital, Dortmund-  
Hörde

„Wir schätzen uns glücklich, dass wir alles unter einem Dach haben.“

Dr. Gladys Lo, Chefradiologin,  
Abteilung für Diagnostische und Interventionelle Radiologie, Hong Kong Sanatorium and Hospital, Hongkong, China



von Anfang an nur digital und ganz ohne Film arbeiten. Für die Lagerung von Filmen war gar kein Platz vorgesehen. Ich bin sogar nach Dortmund geflogen, um mir das digitale Mammographie-System anzusehen, das sie dort installiert hatten. Wir pflegen schon lange geschäftliche Beziehungen zu Siemens und bekommen einen extrem guten Service. Ein großer Teil meines Interesses an Siemens war auf diese gute Beziehung zurückzuführen. Als ich das System sah und mit den anderen beiden zu diesem Zeitpunkt erhältlichen Systemen verglich, hatte ich nicht das Gefühl, dass einer der anderen Hersteller mir die gleiche Bildqualität oder den gleichen Back-up-Service bieten konnte; denn beides, das wusste ich, würde notwendig sein. Das Gleiche gilt für die MRT.

Zu diesem Zeitpunkt kam gerade das Espree [das offene MAGNETOM® Espree MRI-System mit Tim®-Technologie] auf den Markt. Wir haben eine relativ hohe Patientenpopulation, und viele Patientinnen sind übergewichtig oder adipös. MAGNETOM Espree passte genau in das Konzept, das wir anbieten wollten. Das war wirklich das erste hochwertige Vollfeldgerät, das den Patientinnen diese Möglichkeiten bot. Siemens lieferte genau die richtige Technologie für uns. RIDDER: Es geht um das gesamte Paket, das man von Siemens bekommt, nicht nur um die Bildqualität. Wir haben zum Beispiel ein anderes Gerät, das den gleichen Detektor wie das Mammographie-System von Siemens haben soll, aber die Bilder beider Systeme sind gar kein Ver-

gleich. Ich verwende die MRT auch für unsere Herzuntersuchungen und arbeite zudem mit anderen Siemens-Systemen. Dank der gängigen syngo®-Benutzerschnittstelle kann man leicht zwischen den Modalitäten hin- und herwechseln. LO: Bevor wir unsere digitale Siemens Mammographie-Einheit bekamen, hatten wir eine von einem anderen Hersteller. Wir haben alte Bilder von Patientinnen, die zur Nachuntersuchung kommen. Wenn man die Aufnahmen des anderen Anbieters mit den neuen Bildern von Siemens vergleicht, ist das ein Unterschied wie Tag und Nacht. Die neue Siemens-Einheit kann so viel mehr erkennen, und damit bin ich sehr zufrieden. NELSON: Außerdem möchte ich hinzufügen, dass die neue digitale Einheit von Siemens über verschiedene Filterkombinationen verfügt, von denen einige eine erheblich geringere Strahlendosierung benötigen. Wir reden hier von Dosierungen, die im Vergleich zu unseren Film-Folien-Kombinationen um 30 bis 40 Prozent niedriger liegen. Wir haben das in unserer Gemeinde sehr intensiv vermarktet und es wurde sehr gut angenommen.

#### Sind Sie gespannt auf neue Trends oder innovative bildgebende Verfahren der Spitzenklasse in der Zukunft?

RIDDER: Wir haben gerade begonnen, mit dem automatischen Ultraschall-Brustscanner [ABVS] zu arbeiten. Wir verwenden diese Technologie noch nicht sehr lange, aber ich kann bereits sagen, dass wir es hier mit einer vielversprechen-

den Technik zu tun haben, die ein großes Potenzial für bildgebende Verfahren bei der Brustuntersuchung birgt.

NELSON: Ich möchte hinzufügen, dass noch einige andere Dinge in der Pipeline sind. Ich denke, wir sind alle gespannt, ob die Tomosynthese der Brust wirklich einschlagen wird. Auf jeden Fall haben wir die Elastographie-Bildgebung im Ultraschall als sehr nützlich empfunden. Und erst recht bin ich auf die Diffusions-MRT gespannt. Es gibt noch viele Werkzeuge, die wir dafür nutzen können,

unsere aktuellen diagnostischen Fähigkeiten weiter zu verbessern.

*Diana Smith ist freiberufliche Autorin mit Sitz in Liberty Hill, im US-Bundesstaat Texas.*

### Weitere Informationen

[www.siemens.de/breastcare](http://www.siemens.de/breastcare)  
[www.siemens.de/news-breastcare](http://www.siemens.de/news-breastcare)

## Brustkrebs: Wo stehen wir heute – und wohin geht die Reise?

### Herausforderung:

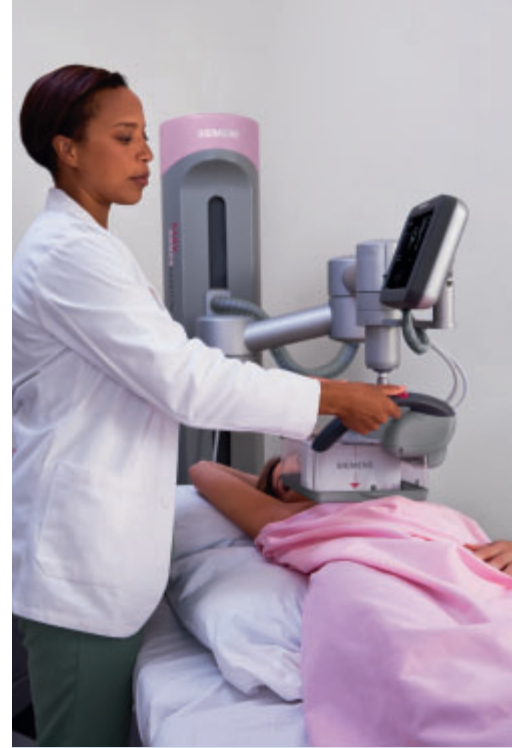„Es ging schnell und einfach, und in fünf Minuten war ich wieder aus dem Scanner“, sagt die Wissenschaftlerin. „Als ich herauskam, sah ich das entsetzte Gesicht der Radiologin und wusste, dass etwas nicht stimmte.“ So entdeckte eine Wissenschaftlerin, die an der Diffusions-MRT, einem vielversprechenden und bahnbrechenden bildgebenden Verfahren für die Brustbildgebung arbeitete, unerwartet ihre eigene Krankheit. Ein zufälliger Test krepelte ihr Leben um, aber das war nur der Beginn einer emotional und physisch beschwerlichen Reise.

### Lösung:

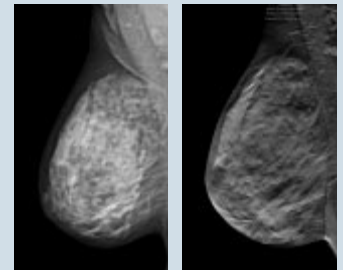
Heutzutage steht den Ärzten ein ganzes Arsenal an integrierten Diagnosemöglichkeiten zur Verfügung, die den Umgang mit Brustkrebs revolutioniert haben. „Ich glaube, wohl jeder wäre mit mir einer Meinung, dass die Screenings Leben gerettet haben“, sagt Dr. John F. Nelson, Medizinischer Direktor des Battlefield Auxiliary Breast Center in Ringgold im US-Bundesstaat Georgia. „Diese Möglichkeiten haben meine Arbeit total verändert.“ Die integrierte Diagnostik hat noch weitere Vorteile wie zum Beispiel einen verbesserten Arbeitsablauf und mehr Komfort für die Patientin. Dr. Gladys Lo, Chefradiologin am Hong Kong Sanatorium and Hospital, betont, dass die neuen Ansätze bei Diagnose und Behandlung positive emotionale Auswirkungen mit sich bringen. „Patientinnen, die plötzlich erfahren, dass eine Auffälligkeit vorliegt, möchten natürlich sofort das Ausmaß und die Art der Auffälligkeit wissen. Wenn Sie diese Patientinnen zu allen möglichen verschiedenen Stellen schicken und sie dann auch noch warten müssen, bedeutet das für sie unendlich viel Stress.“

### Ergebnis:

Technologisch gesehen wurden in den letzten zwanzig Jahren riesige Fortschritte bei den bildgebenden Verfahren gemacht. Integrierte Labordiagnostik und modernste Bildgebungs- und Informationstechnologien können in jeder Behandlungsphase den Erfolg bei einer Patientin verbessern. Zudem beeinflusst die integrierte Technologie den Arbeitsablauf. „Dieser funktioniert viel schneller und präziser als zuvor“, meint Dr. Karsten Ridder vom St.-Josefs-Hospital in Dortmund. Der lange Weg vom Erkennen und Verarbeiten bis zum Besiegen des Brustkrebses hat der Wissenschaftlerin eine neue Perspektive gezeigt. Nun kann sie als Überlebende nicht nur Ratschläge zur Früherkennung und Behandlung geben, sondern aufgrund ihres Werdegangs auch beraten, worauf man bei Geräten für bildgebende Verfahren in Krankenhäusern achten sollte und welcher entscheidenden Unterschied das Niveau der Technik im Leben eines Menschen machen kann. Denn nicht alle Scanner sind gleich konstruiert.



Der ACUSON S2000 ABVS Automated Breast Volume Scanner reduziert die Variabilitäten, welche durch den Benutzer entstehen.



Patientin mit einem 2,8 Zentimeter großen, invasiven, duktalem Karzinom vom Grad drei in der rechten Brust, dargestellt mit digitaler Mammographie (links) und Brust-Tomosynthese. Die in mediolateraler Schrägposition (MLO) durchgeführte digitale Mammographie zeigt dichtes Brustgewebe mit einer leichten Verformung im unteren Brustbereich. Der MLO Tomosynthese-Schnitt zeigt einen Verdichtungsherd mit strahlenförmigen Ausläufern im unteren Brustbereich.

